

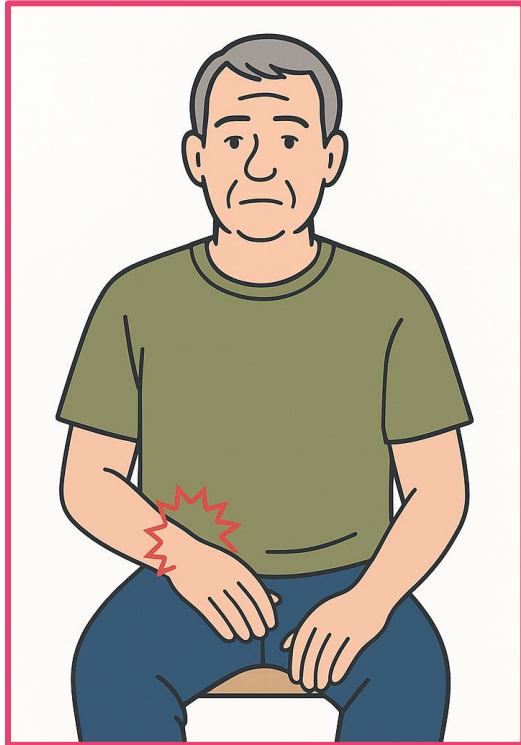


Comment le chirurgien de la main peut participer au diagnostic?

Dr Nicolas BIGORRE

Chirurgien de la main

Centre de la Main – Angers/Trélazé

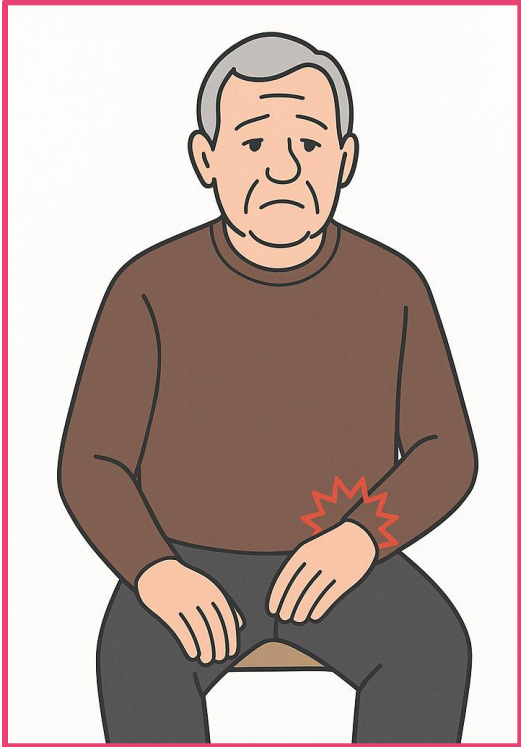
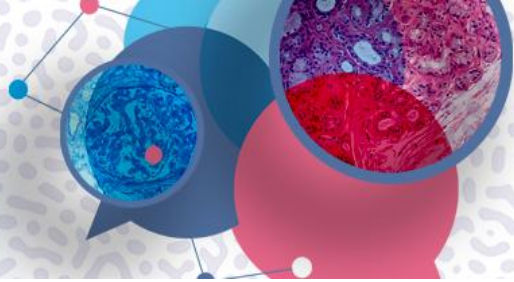


Homme de 69 ans

Syndrome du canal carpien bilatéral (droit > gauche)

- Antécédents :
 - Arthrose du genou (lavage arthroscopique),
 - Rupture de la coiffe des rotateurs bilatérale (chirurgie il y a 2 et 3 ans)
- Cliniquement :
 - Ressauts digitaux (majeur + Annulaire)
 - Rhizarthrose bilatérale de stade II

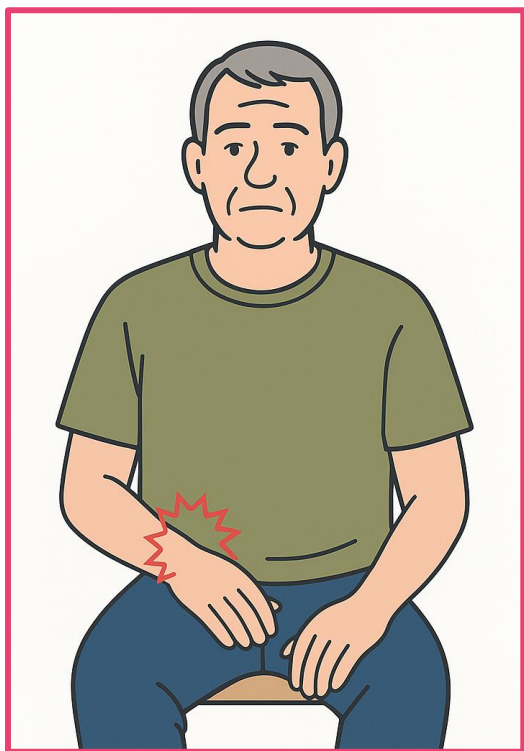
**Cas clinique
2015...**



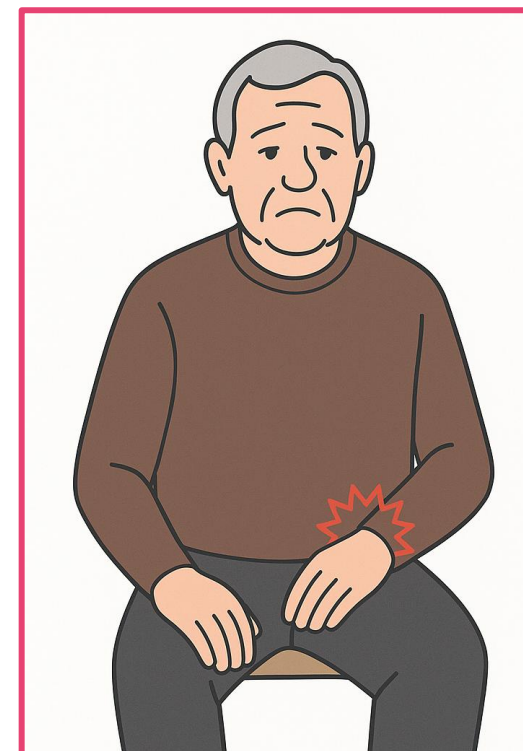
Revient pour un syndrome du canal carpien gauche, sévère, avec syndrome déficitaire moteur

- Depuis 2015:
 - Prothèses de genou bilatérales,
 - ACFA
 - Diagnostiqué pour une amylose (wtATTR) avec traitement en cours depuis 1 an...

**Cas clinique
2025**

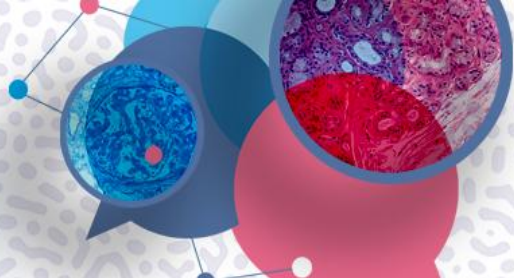


Une occasion manquée...
(Karam et al., 2024)



8^e

MASTERCLASS AMYLOSES CARDIAQUES



ÉVÉNEMENT HYBRIDE



Jeudi 18 décembre 2025
Fondation Biermans-Lapôtre ■ PARIS

www.masterclass-amylose.com

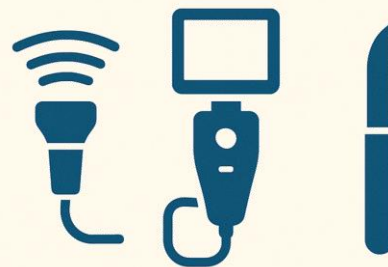
WHO?



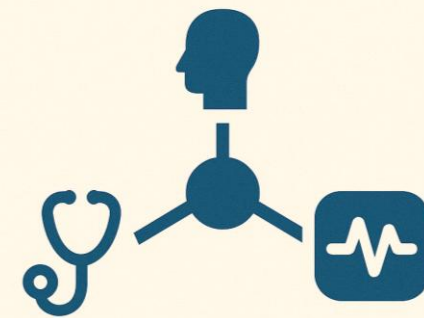
WHAT?



HOW?

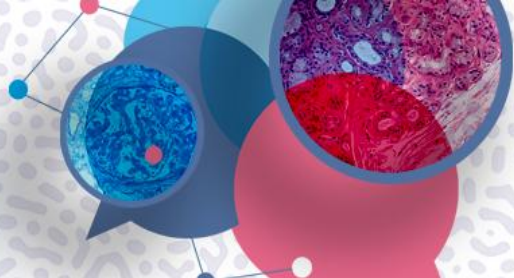


NETWORK



8^e

MASTERCLASS AMYLOSES CARDIAQUES



ÉVÉNEMENT HYBRIDE



Jeudi 18 décembre 2025
Fondation Biermans-Lapôte ■ PARIS

www.masterclass-amylose.com

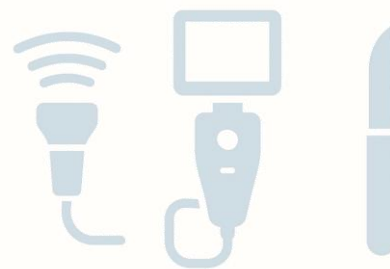WHO?




WHAT?

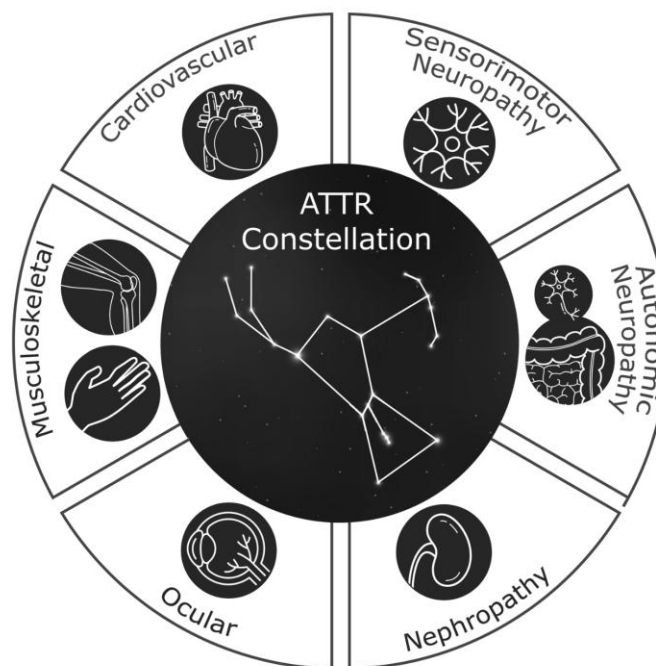
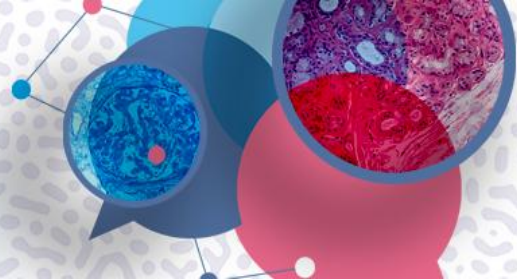


HOW?



NETWORK





Amylose ATTR : au-delà du cœur !

Heart Failure Reviews (2022) 27:785–793
<https://doi.org/10.1007/s10741-021-10080-2>



Screening for ATTR amyloidosis in the clinic: overlapping disorders, misdiagnosis, and multiorgan awareness

Jose N. Nativi-Nicolau¹ · Chafic Karam² · Sami Khella³ · Mathew S. Maurer⁴



Full Length Article

JHS(E)

**Prevalence of transthyretin amyloidosis
in patients undergoing carpal tunnel
surgery: a prospective cohort study
and risk factor analysis**

Journal of Hand Surgery
(European Volume)
2024, Vol. 49(8) 1002–1007
© The Author(s) 2023
Article reuse guidelines:
sagepub.com/journals-permissions
DOI: 10.1177/17531934231218997
journals.sagepub.com/home/jhs
 Sage

Jerome Brunet, Fabrice Rabarin, Emmanuel Maugendre,
Bruno Cesari, Alexandre Petit and Nicolas Bigorre

18.5
%

Stratification du risque : vers des
biopsies ciblées

Amylose ATTR : au-delà du cœur !



46.4
%

Récidive de canal carpien
Doigt à ressaut
Canal lombaire étroit
Arthrose (PTG PTH)
Rupture de la coiffe des rotateurs
Valve cardiaque / ACFA
Surdité...

Navarro-Saez MDC et al.

Age / CC bilatéral / Doigt à ressaut

Comorbidités « red flags » : insuffisance cardiaque, FA, cardiopathie hypertensive, sténose lombaire

Zhang et al.

Score de risque « tenosynovial ATTR »

Age / sexe Masculin / Doigt à ressaut

Shetty NS et al.

Les ruptures du biceps distal et la sténose lombaire

Brunet et al.

Doigt à ressaut/ sexe masculin / Valvulopathie / Surdit 

Stratification du risque : vers des biopsies cibl es

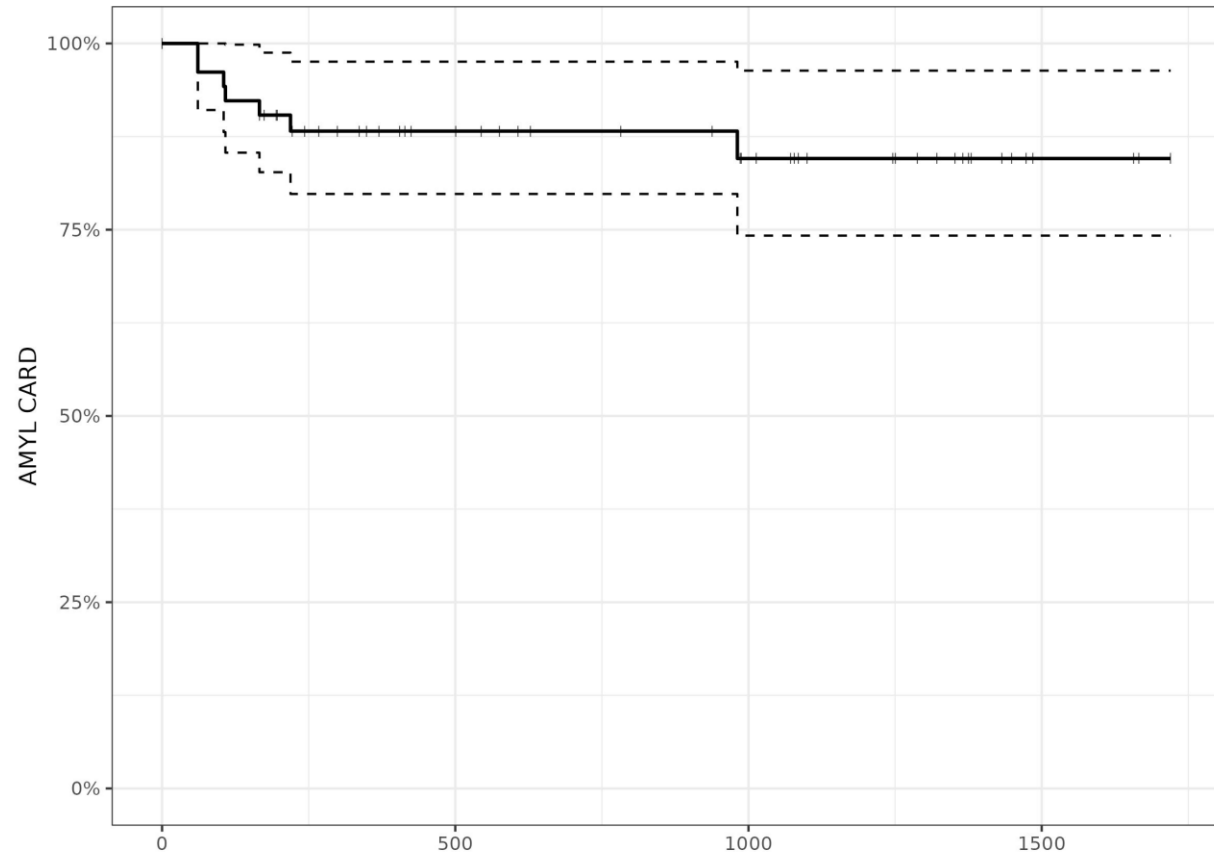


Cohorte continue

57 patients

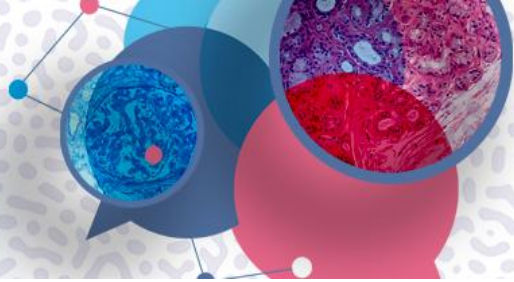
Au cours de l'évaluation primaire, après un prélèvement positif dans le canal carpien, nous avons identifié **6 patients** qui présentaient déjà des signes d'amylose cardiaque et qui ont été traités.

Un patient a été diagnostiqué lors d'un suivi de routine **20 mois** après la chirurgie du canal carpien.



Survival curve...

84.6% AT 36 MOIS

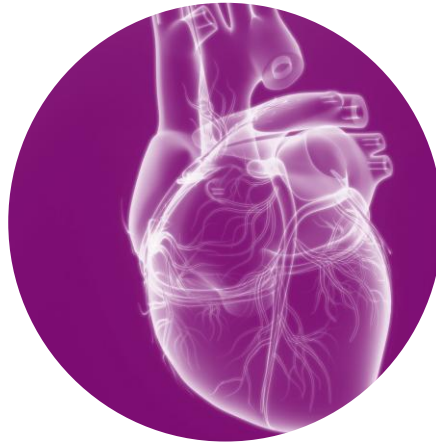

POPULATION ETUDIEE



57 patients
50 hommes and **7 femmes**
73 ans (+/- 4.84)

PATIENTS AU STADE CARDIAQUE



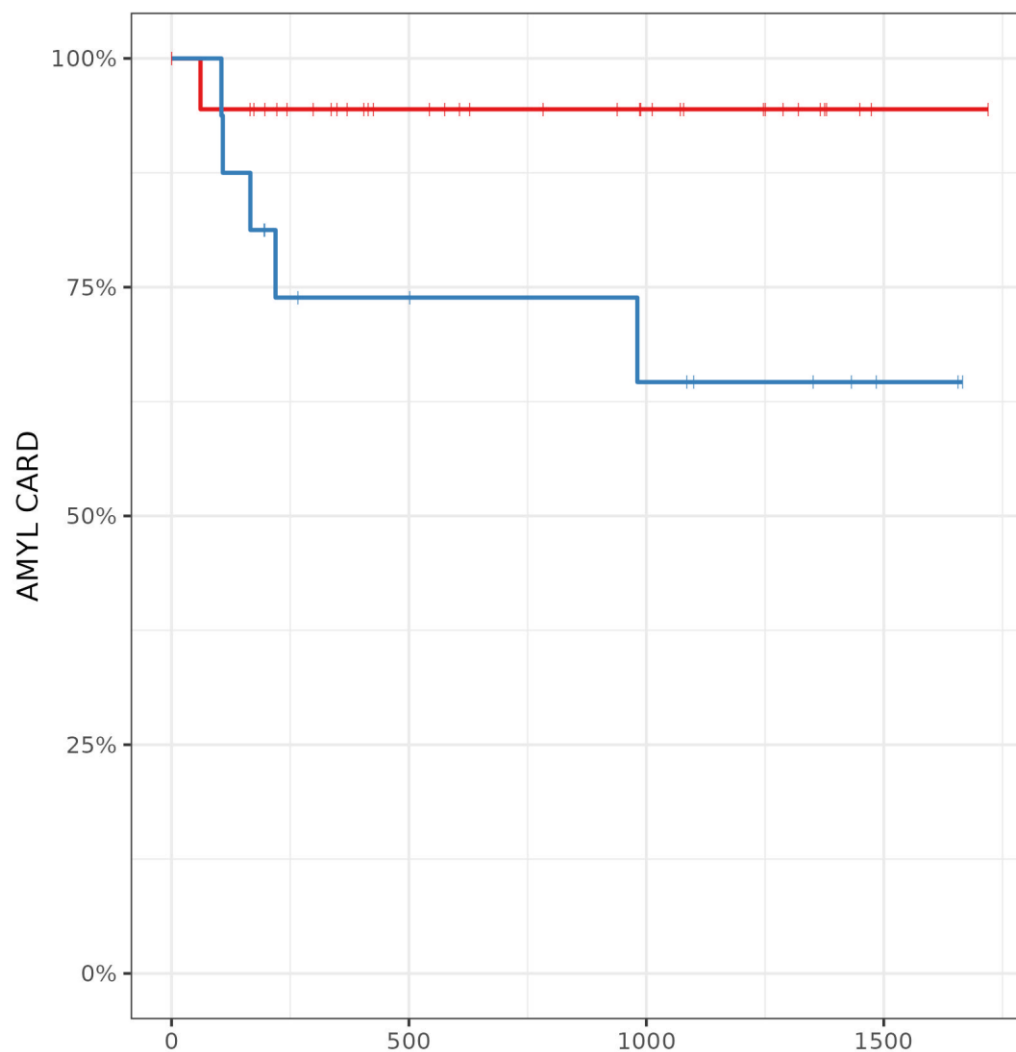
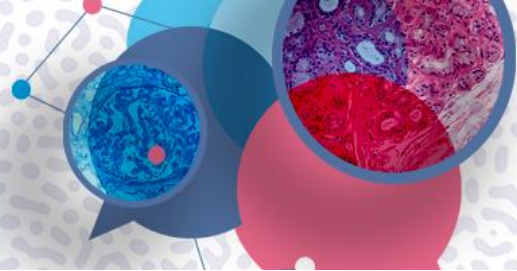
7 patients - **7 hommes** –
73.0 ans(72–80)
6 patients avaient **au moins une autre**
pathologie ostéoarticulaire,
et le dernier avait un antecédent de
remplacement valculaire.

PATIENT AVEC DIAGNOSTIC
DECALÉ



NT-ProBNP augmenté
ACFA/ SIV 10mm
Anomalies modérée du strain à
l'échographie

Facteurs de risque spécifiques ?

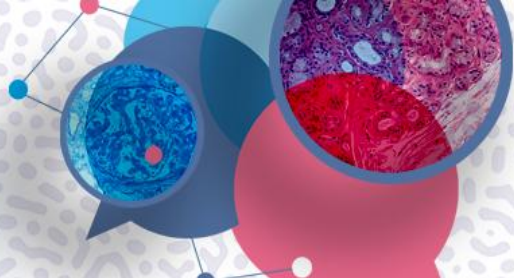


64.6% AT 36 MOIS

— OPERE 2E COTE=NON
— OPERE 2E COTE=DÉJÀ OPERE

8^e

MASTERCLASS AMYLOSES CARDIAQUES



ÉVÉNEMENT HYBRIDE



Jeudi 18 décembre 2025
Fondation Biermans-Lapôte ■ PARIS

www.masterclass-amylose.com

WHO?



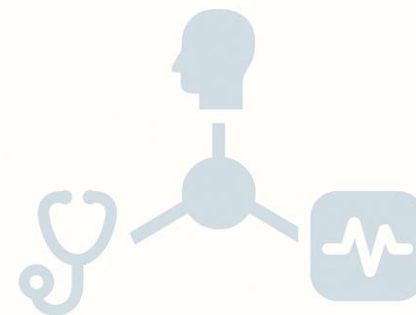
WHAT?

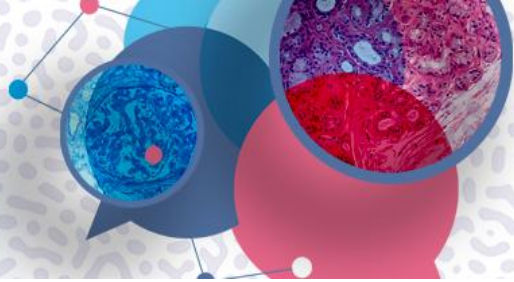


HOW?



NETWORK





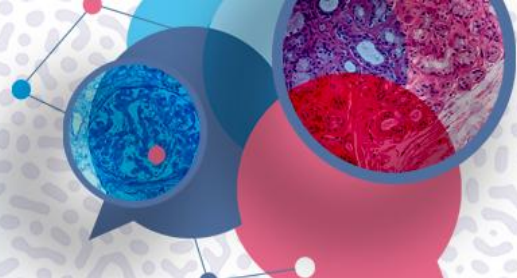
**Quel tissu
doit-être biopsié?**

Ligament?
Canal lombaire étroit

Tissu ténosynovial?
Arthrose

Tendon?
Coiffe des rotateurs

Nerf?



Amyloid Results for Biopsy Source, n

TCL	Tenosynovium		Total
	Positive	Negative	
Positive	27	6	33
Negative	4	111	115
Total	31	117	148

Sensitivity (87%) and specificity (95%) were calculated for the transverse carpal ligament specimen using tenosynovium as the reference standard.

EDITOR'S CHOICE

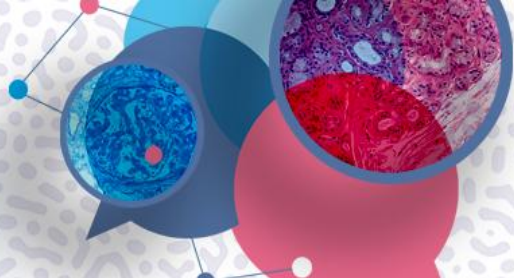
A Comparison of Tenosynovial and Transverse Carpal Ligament Biopsy for Amyloid Detection in Open Carpal Tunnel Release

Yagiz Ozdag, MD,* Jessica L. Koshinski, BS,* Brendan J. Carry, MD,† Jerad M. Gardner, MD,‡ Victoria C. Garcia, PhD,* C. Liam Dwyer, MD,* Joel C. Klena, MD,* Louis C. Grandizio, DO*

Tissu ténosynovial
Sensitivité 87%
Spécificité 95%

8^e

MASTERCLASS AMYLOSES CARDIAQUES



ÉVÉNEMENT HYBRIDE



Jeudi 18 décembre 2025

Fondation Biermans-Lapôte ■ PARIS

www.masterclass-amylose.com

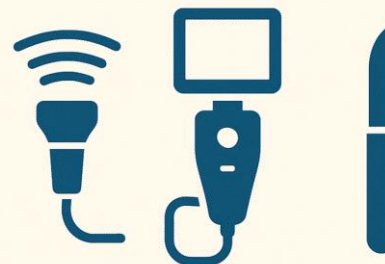
WHO?



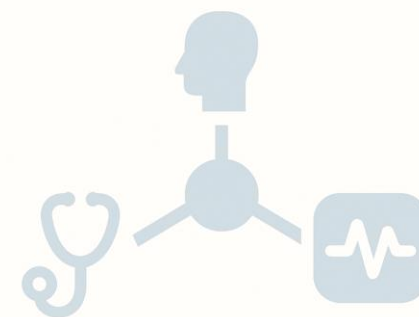
WHAT?



HOW?

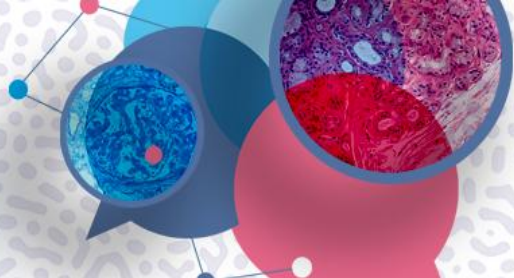


NETWORK



8^e

MASTERCLASS AMYLOSES CARDIAQUES



ÉVÉNEMENT HYBRIDE

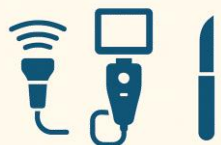

Jeudi 18 décembre 2025

Fondation Biermans-Lapôte ■ PARIS

www.masterclass-amylose.com

HOW?



1

ABORD "CLASSIQUE"

2

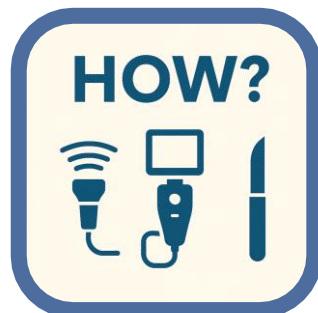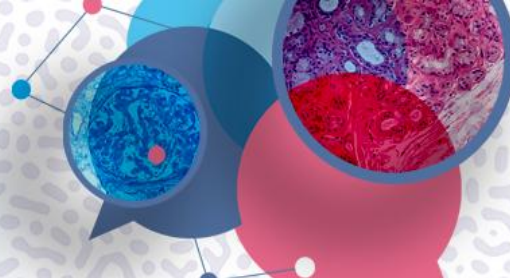
MINI-ABORD

3

ENDOSCOPIE

4

ECHOGRAPHIE



EDITOR'S CHOICE

**A Comparison of Amyloid Deposition
in Endoscopic and Open Carpal
Tunnel Release**

Yagiz Ozdag, MD,* Jessica L. Koshinski, BS,* Brendan J. Carry, MD,†
Jerad M. Gardner, MD,‡ Victoria C. Garcia, PhD,* C. Liam Dwyer, MD,*
Anil Akoon, MD, MBA,* Joel C. Klena, MD,* Louis C. Grandizio, DO* CME Continuing Medical Education

Biopsy Specimen Status	ECTR (n = 143)	OCTR (n = 139)	All Cases (N = 282)	P Value
Positive	5 (3.5%)	32 (23%)	37 (13.1%)	<.05*
Negative	138 (96.5%)	107 (77%)	245 (86.9%)	

**P* <.05.

1

ABORD "CLASSIQUE"

2

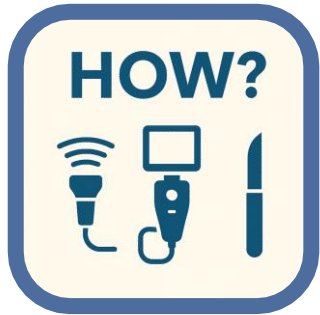MINI-ABORD

3

ENDOSCOPIE

4

ECHOGRAPHIE



Probablement : volume significatif de tissu est nécessaire

Veiller à ce que les conditions appropriées soient réunies pour réaliser une biopsie correcte

1

ABORD "CLASSIQUE"

2

MINI-ABORD

3

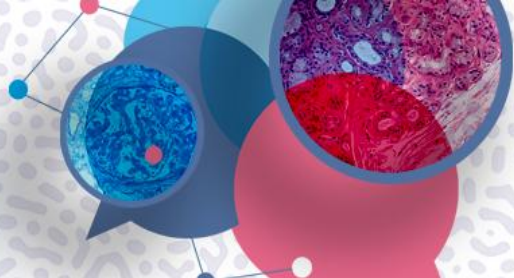
ENDOSCOPIE

4

ECHOGRAPHIE

8^e

MASTERCLASS AMYLOSES CARDIAQUES



ÉVÉNEMENT HYBRIDE



Jeudi 18 décembre 2025

Fondation Biermans-Lapôte ■ PARIS

www.masterclass-amylose.com

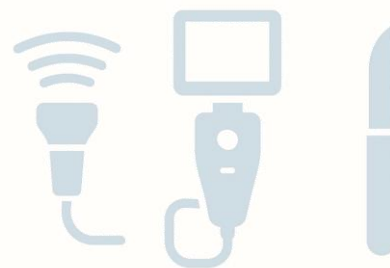WHO?



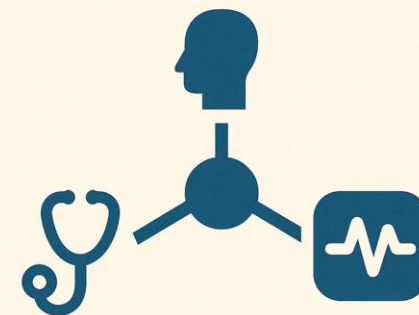
WHAT?



HOW?




NETWORK





Qu'est-ce que l'amylose ?
Facteurs de risque
Approche chirurgicale/technique



Qu'est ce que je recherche?
Rouge Congo - Immunohistochimie

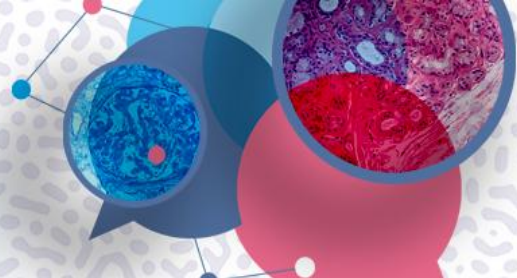


Quel cardiologue pour poursuivre les examens ?
Qui fait quoi, quand et comment ?

Collaboration entre chirurgien, anatomopathologiste, cardiologue

8^e

MASTERCLASS AMYLOSES CARDIAQUES



ÉVÉNEMENT HYBRIDE



Jeudi 18 décembre 2025

Fondation Biermans-Lapôte ■ PARIS

www.masterclass-amylose.com

WHO?



Identification des
facteurs de risque
osteoarticulaires

WHAT?



Tissu ténosynovial

HOW?



Abord « standard »
ou mini-abord
+/- endoscopie...

NETWORK



Intégrer ou créer
un réseau local
avant de débiter
les biopsies



**Merci
de votre attention !**